

NHÂN MỘT TRƯỜNG HỢP LẠC NỘI MẠC TỬ CUNG TẠI VẾT MỔ LẤY THAI THÀNH BỤNG.

Bs Hồ Thái Phong
Bs Nguyễn Ngọc Rạng

TÓM TẮT

Lạc nội mạc tử cung (LNMTC) ở vết mổ thành bụng sau phẫu thuật lấy thai là một bệnh lý hiếm gặp, triệu chứng lâm sàng đa dạng nên dễ chẩn đoán nhầm với các bệnh lý ngoại khoa khác. Chúng tôi trình bày một trường hợp LNMTC ở vết mổ thành bụng sau phẫu thuật lấy thai đã được phẫu thuật tại khoa ngoại BV An Giang.

MỞ ĐẦU

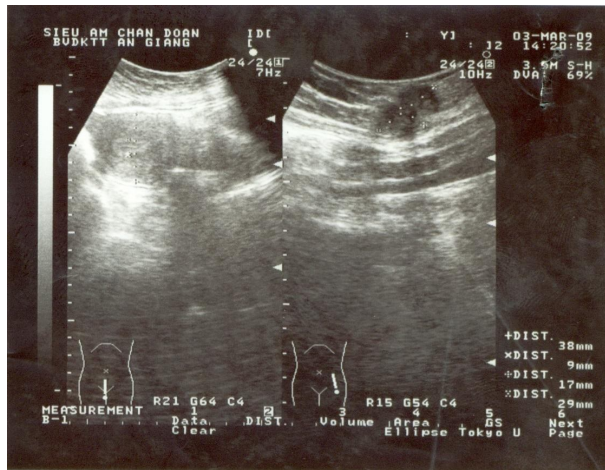
Lạc nội mạc tử cung (LNMTC) là sự xuất hiện của biểu mô tuyến và mô đệm nội mạc tử cung ở vị trí ngoài buồng tử cung[5]. LNMTC thường gặp nhất ở vùng chậu, LNMTC ở vết mổ thành bụng là một vị trí hiếm gặp và triệu chứng lâm sàng đa dạng nên thường chẩn đoán nhầm với các bệnh lý ngoại khoa khác.

Theo tác giả Khammash trong giai đoạn từ 1997-2002 ở BV ĐH Adulla, Jordan có 14 trường hợp LNMTC ở vết mổ thành bụng sau phẫu thuật lấy thai, tỷ lệ mới mắc là 0.2%[4]. Theo tác giả Blanco(2003) tại BV Bronx-Labanon, NY, USA trong giai đoạn 7 năm có 297 trường hợp LNMTC, trong đó có 12 trường hợp LNMTC ở thành bụng (4%)[1].

Chúng tôi trình bày triệu chứng, chẩn đoán và điều trị trường hợp LNMTC ở vết mổ thành bụng sau phẫu thuật lấy thai đầu tiên tại BV An Giang.

BÁO CÁO TRƯỜNG HỢP

Bệnh nhân 28 tuổi, para 2002, vào viện vì khối u cạnh (T) vết mổ. Bệnh nhân được phẫu thuật lấy thai lần đầu vào năm 2001 vì rặn không chuyên và lần thứ hai vào năm 2003 vì vết mổ cũ. Phát hiện khối u cạnh (T) vết mổ sau phẫu thuật lấy thai lần hai khoảng 5 năm, khối u kích thước lớn dần, đau trước khi có kinh 2 ngày, kéo dài 1 tuần, đau ngày càng tăng có uống thuốc giảm đau nhưng không giảm nên đến khám tại BV tuyến dưới và được chuyển BV An Giang với chẩn đoán u thành bụng chưa rõ nguyên nhân. Bệnh nhân nhập viện khám có các dấu hiệu sinh tồn bình thường, vùng hạ vị bên trái cách mép trái phía trên vết mổ lấy thai đường ngang trên vệ khoảng 1 cm có khối kích thước 3×3 cm, không di động, đau ít. Siêu âm: Khối echo kém 38×17mm ở lớp cơ thành bụng hố chậu (T).



Hình ảnh siêu âm của khối u thành bụng.

CT scanner theo dõi u cơ thành bụng trước. Xét nghiệm sinh hóa và huyết học trong giới hạn bình thường, không thực hiện xét nghiệm CA 125. Bệnh nhân được hội chẩn phẫu thuật tại khoa ngoại. Chẩn đoán trước và sau phẫu thuật u thành bụng (T). Phương pháp phẫu thuật là tiền mê tê tại chỗ cắt khối u gửi giải phẫu bệnh. Mô tả đại thể khối u kích thước 4×4 cm màu trắng đục, mật độ chắc, dính vào mô xung quanh. Xử trí hậu phẫu gồm kháng sinh, giảm đau, diễn biến hậu phẫu bình thường, xuất viện hậu phẫu ngày 5 và không được tiếp tục theo dõi.

Kết quả giải phẫu bệnh: U LNMTC.

BÀN LUẬN

Đây là trường hợp LNMTC ở vết mổ thành bụng sau phẫu thuật lấy thai đầu tiên mà bệnh viện chúng tôi phát hiện được sau khi có kết quả giải phẫu bệnh lý nên việc chẩn đoán, xử trí cũng như theo dõi sau phẫu thuật còn nhiều hạn chế. Khi tìm hiểu các tài liệu trên y văn trong và ngoài nước chúng tôi có các bàn luận sau:

Bệnh nhân chúng tôi là 28 tuổi phù hợp với độ tuổi trung bình trên y văn. Theo tác giả Horton (2008) tuổi trung bình là 31.4[3], theo tác giả Blanco (2003) tuổi trung bình là 29.4[1].

Trường hợp này thời gian từ khi phẫu thuật lấy thai đến khi xuất hiện triệu chứng là 5 năm. Theo tác giả Horton (2008) hồi cứu trên 455 trường hợp LNMTC ở thành bụng từ 1951-2006: Thời gian từ khi phẫu thuật đến khi xuất hiện triệu chứng trung bình là 3.6 năm[3], theo tác giả Gunes (2005) là 5.72 năm[2].

Triệu chứng lâm sàng trường hợp này là khối u ở thành bụng cạnh vết mổ và đau liên quan đến chu kỳ kinh. Theo tác giả Blanco (2003) hồi cứu 12 trường hợp LNMTC vết mổ thành bụng sau phẫu thuật lấy thai trong vòng 7 năm thì triệu chứng bao gồm khối u thành bụng (n=12), đau bụng theo chu kỳ kinh (n=5), đau không theo chu kỳ (n=7)[1]. Như vậy triệu chứng lâm sàng chính của LNMTC ở vết mổ thành bụng sau

phẫu thuật lấy thai là khối u ở vết mổ thành bụng kèm đau(đau có thể liên quan hoặc không liên quan đến chu kỳ kinh).

Hình ảnh siêu âm là khối echo kém phù hợp với hình ảnh điển hình của u LNMTC. Giá trị của CT Scanner còn hạn chế trong chẩn đoán u LNMTC nhất là khi tình hình kinh tế còn khó khăn.

LNMTC ở vết mổ thành bụng sau phẫu thuật lấy thai không phải là bệnh lý quá hiếm gặp như đã trình bày ở phần trên(tỷ lệ mới mắc là 0.2% các trường hợp phẫu thuật lấy thai) nhưng chưa thấy báo cáo trong nước đề cập đến bệnh lý này có lẽ do có nhầm lẫn với các bệnh lý ngoại khoa và chưa được quan tâm đúng mức. Theo tác giả Blanco(2003) hồi cứu trên 12 trường hợp LNMTC ở vết mổ thành bụng sau phẫu thuật lấy thai thì chẩn đoán đúng (n=4), thoát vị vết mổ (n=4), u thành bụng (n=2), thoát vị bẹn (n=2)[1].

Phẫu thuật cắt u tận gốc là lựa chọn nhằm làm giảm tỷ lệ tái phát, ngay cả việc cắt bỏ lớp cân. Tác giả Blanco(2003) báo cáo 12 trường hợp phẫu thuật u LNMTC ở vết mổ thành bụng thì có hai trường hợp phải cắt bỏ lớp cân để cắt tận gốc u[1]. Theo tác giả Horton(2008) thì tỷ lệ tái phát sau phẫu thuật tận gốc là 4.3%[3].

KẾT LUẬN

LNMTC ở vết mổ thành bụng nên được nghĩ đến ở một phụ nữ trong độ tuổi sinh sản đã trải qua phẫu thuật trên tử cung qua đường bụng, có khối u cạnh vết mổ kèm đau.

Phẫu thuật tận gốc là một lựa chọn nhằm giảm tỷ lệ tái phát.

TÀI LIỆU THAM KHẢO

- 1 Blanco, R. G., Parithivel, V. S., Shah, A. K., Gumbs, M. A., Schein, M. & Gerst, P. H. (2003). Abdominal wall endometriomas. *Am J Surg*, 185(6), 596-598.
- 2 Gunes, M., Kayikcioglu, F., Ozturkoglu, E. & Haberal, A. (2005). Incisional endometriosis after cesarean section, episiotomy and other gynecologic procedures. *J Obstet Gynaecol Res*, 31(5), 471-475.
- 3 Horton, J. D., Dezee, K. J., Ahnfeldt, E. P. & Wagner, M. (2008). Abdominal wall endometriosis: a surgeon's perspective and review of 445 cases. *Am J Surg*, 196(2), 207-212.
- 4 Khammash, M. R., Omari, A. K., Gasaimah, G. R. & Bani-Hani, K. E. (2003). Abdominal wall endometriosis. An overlooked diagnosis. *Saudi Med J*, 24(5), 523-525.
- 5 Jonathan S. Berek MD, M. (2007). Berek & Novak's Gynecology, 14th Edition. In T. M. D'Hooghe (Ed.), *Endometriosis* Copyright©2007 Lippincott Williams & Wilkins.