

NHÂN 10 TRƯỜNG HỢP PHẪU THUẬT CHẤN THƯƠNG CỘT SỐNG LƯNG - THẮT LƯNG TẠI BỆNH VIỆN AN GIANG

BS Nguyễn Minh Tâm
BS Nguyễn Tấn Đạt
BS Lê Tấn Năm
BỆNH VIỆN AN GIANG

TÓM TẮT:

Chấn thương cột sống lưng - thắt lưng là loại chấn thương thường gặp, điều trị tốn kém và cần can thiệp chuyên khoa sâu. Phẫu thuật cắt bản sống giải áp và làm cứng khớp bằng nẹp vis Steffee là loại phẫu thuật đơn giản, hiệu quả và có chi phí thấp. Lần đầu tiên, bệnh viện An Giang áp dụng phương pháp này cho 10 bệnh nhân từ tháng 4/2007 đến tháng 12/2008. Qua hơn 1 năm theo dõi, chúng tôi nhận thấy chức năng vận động và cảm giác của bệnh nhân được cải thiện rõ rệt. Đây là một phương pháp điều trị có kết quả tốt, đơn giản, ít tốn kém, phù hợp với hoàn cảnh của An Giang.

ABSTRACT:

Thoracic and lumbar spine injuries are a very common problem, high cost – treatment and required a very special management. Decompression laminectomy and arthrodesis by Steffee instrumentation is a simple, efficace and low cost operation. This first time, An Giang hospital applied this method for 10 patients from April 2007 to December 2008. After one year, the motile and sensitive functions of the patients improved obviously. This is simple efficace method and easily applies for An Giang residents.

I. ĐẶT VẤN ĐỀ

- Chấn thương cột sống (CTCS) là loại chấn thương hay gặp, chiếm tỷ lệ từ 4 – 6 % trong các loại chấn thương⁽¹⁾. Trong đó, gãy cột sống đoạn lưng – thắt lưng chiếm một tỉ lệ khá cao, điều trị tốn kém, để lại nhiều di chứng nặng nề, thậm chí có thể tử vong.
- Hiện nay, có nhiều phương pháp phẫu thuật giải phóng chèn ép tủy, làm vững chắc lại trục cột sống khác nhau được áp dụng. Trong phẫu thuật theo lối sau, phương pháp bắt nẹp vis vào cuống cung là thông dụng nhất. Phẫu thuật bắt nẹp vis Steffee vào cuống cung là loại phẫu thuật đơn giản, hiệu quả và có chi phí thấp, phù hợp hoàn cảnh kinh tế của An Giang, đa số bệnh nhân là người lao động chân tay có hoàn cảnh kinh tế khó khăn. Từ 04/2007 đến 12/2008, chúng tôi đã áp dụng loại phẫu thuật này cho 10 trường hợp CTCS

lưng – thắt lưng. Qua hơn 1 năm theo dõi, chúng tôi báo cáo đánh giá kết quả ban đầu của phẫu thuật này.

II. PHƯƠNG PHÁP NGHIÊN CỨU

1. Đối tượng nghiên cứu: tất cả bệnh nhân bị CTCS lưng - thắt lưng được phẫu thuật theo lối sau, sử dụng nẹp vis Steffee từ tháng 4/2007 đến tháng 12/2008 tại Bệnh Viện An Giang.
2. Phương pháp nghiên cứu: tiền cứu mô tả
3. Phương thức điều trị:
 - Chỉ định mổ: các trường hợp gãy không vững, có hoặc không có tổn thương thần kinh.
 - Dụng cụ kết hợp xương: nẹp Steffee loại 2 lỗ và 2,5 lỗ, nẹp chấn thương chỉnh hình (AO), vis Steffee 5.5
 - Phương pháp phẫu thuật: Mở cung sau, cắt bản sừng giải áp chèn ép tủy và làm cứng khớp lại bằng nẹp vis Steffee.

III. KẾT QUẢ:

Qua phẫu thuật 10 bệnh nhân CTCS lưng – thắt lưng, kết quả như sau:

1. Lâm sàng:

- Có 6 nam và 4 nữ, tuổi trung bình là $35,5 \pm 14$, tuổi nhỏ nhất: 19, lớn nhất: 65
- Nguyên nhân: té cao (50%), tai nạn giao thông (40%), tai nạn lao động (10%)
- Cơ chế chấn thương: đòn dọc trực (70%), cúi xoay (10%) và chấn thương trực tiếp (20%)
- Vị trí đau lưng: tất cả bệnh nhân có cảm giác đau tại đốt sống bị tổn thương
- Có hai trường hợp có tổn thương phối hợp: một trường hợp chấn thương ngực kín có tràn máu màng phổi do và một có dập não, bể lún sọ kín. Hai trường hợp này được điều trị ổn định trước khi phẫu thuật cột sống.

2. Hình ảnh học:

Bệnh nhân	X quang	CT scan cột sống
Mai Xa R.	Gãy lún L ₂	Vỡ nhiều mảnh L ₂ , có mảnh rời chèn ép tủy, vỡ đôi L ₁
Nguyễn Ngọc Đ.	Gãy lún L ₂	Vỡ nhiều mảnh L ₂ , có mảnh rời chèn ép tủy
Lâm Văn V.	Gãy trật L ₃ -L ₄ (trước sau)	Gãy trật L ₃ -L ₄ (trước sau), gãy cung sau L ₃ 2 bên
Nguyễn Thị L.	Gãy lún L ₃	Vỡ nhiều mảnh L ₃ , có mảnh rời chèn ép tủy
Phạm Thị C.	Gãy lún L ₂	Vỡ nhiều mảnh L ₂ , có mảnh rời chèn ép tủy

Huỳnh Long C.	Gãy lún L ₁	Vỡ nhiều mảnh L ₁ , có mảnh rời chèn ép tủy
Nguyễn Minh D.	Gãy lún D ₁₂	Gãy lún D ₁₂
Trần Hữu D.	Gãy trật D ₁₂ -L ₁ (trước sau)	Gãy trật D ₁₂ -L ₁ (trước sau)
Thương Thon	Gãy lún D ₁₂	Vỡ nhiều mảnh D ₁₂ , có mảnh rời chèn ép tủy
Nguyễn Thị S.	Gãy lún L ₁	Vỡ nhiều mảnh L ₁ , có mảnh rời chèn ép tủy

3. Điều trị:

- Sử dụng corticoid trước mổ: cả 10 trường hợp đều được sử dụng corticoide trước mổ, Methylprednisolone 120 mg/ngày
- Thời gian từ khi bị tai nạn đến khi mổ trung bình: $6 \pm 5,9$ ngày, ngắn nhất là 1 ngày, dài nhất là 21 ngày.
- Thời gian nằm viện sau mổ: trung bình 9,8 ngày, ngắn nhất là 6 ngày, dài nhất là 15 ngày.
- Phương pháp phẫu thuật: cắt bản sống giải áp (Laminectomy), nắn chỉnh và làm cứng khớp. Có 8 trường hợp được cố định cột sống qua 2 tầng và 2 trường hợp được cố định cột sống qua 3 tầng.

5. Kết quả sau mổ:

- Đau: tất cả bệnh nhân cải thiện rõ rệt
- Cảm giác: dị cảm, tê chân giảm
- X Quang kiểm tra sau mổ: vis bắt đúng vào thân sống, nắn chỉnh tốt, đúng tầng.
- Kết quả lâm sàng (đánh giá theo thang điểm Frankel) :

	TRƯỚC PT	Xuất viện	Sau 3 tháng	Sau 6 tháng	Sau 1 năm
FRANKEL A	4	3	1	0	0
FRANKEL B	2	3	2	3	1
FRANKEL C	3	2	2	1	3
FRANKEL D	1	2	3	2	1
FRANKEL E	0	0	2	4	5

III. BÀN LUẬN:

- Chấn thương cột sống lưng - thắt lưng, thường xảy ra ở người trẻ, trong độ tuổi lao động, thường xảy ra ở nam nhiều hơn nữ^(1,4,8,9). Trong báo cáo này, độ tuổi trung bình là 35,5 cũng phù hợp với các tác giả khác.

- Nguyên nhân tai nạn: tai nạn sinh hoạt và tai nạn lao động gặp nhiều hơn tai nạn giao thông ^(1,2,3,4,5,6). Ghi nhận của chúng tôi cũng phù hợp, 60% trường hợp do tai nạn sinh hoạt và tai nạn lao động, 40% trường hợp do tai nạn giao thông. Tệ cao là nguyên nhân thường gặp nhất trong tai nạn sinh hoạt, chúng tôi ghi nhận 50% bệnh nhân.
- Kiểu tổn thương: gãy lún nhiều mảnh là hay gặp nhất (7/10 trường hợp, chiếm 70%), gãy trật (2 trường hợp, chiếm 20%) và gãy lún đơn thuần (1 trường hợp, chiếm 10%). Theo Nguyễn Phong gãy lún nhiều mảnh chiếm 44,2% và gãy trật chiếm 54,3% ⁽²⁾. Theo Lê Nghiêm Bảo gãy lún nhiều mảnh chiếm 92% và gãy trật chiếm 8% ⁽⁵⁾. Các trường hợp gãy lún nhiều mảnh trong nghiên cứu của chúng tôi đều có mảnh rời chèn vào ống sống, đây là nguyên nhân gây ra chèn ép tủy, và tổn thương thần kinh gây liệt thần kinh.
- Cũng như các tác giả khác ghi nhận thì vùng tiếp nối lồng – thắt lưng (D10-L3) là vùng dễ bị tổn thương nhất trong đoạn sống ngực và lưng. Trong nghiên cứu của chúng tôi, vị trí đốt sống D₁₂ – L₂ bị tổn thương nhiều nhất (8 trường hợp, chiếm 80%). Theo Vũ Hùng Liên, đốt sống bị tổn thương nhiều nhất là L1 (45,1%) ^(1,3). Theo Lê Nghiêm Bảo, thì tổn thương đốt sống L1 chiếm 44,6% và L2 chiếm 15,38% ⁽⁵⁾.
- Theo Stover SC (1986, Birmingham, Anh) có tới 60% bệnh nhân chấn thương cột sống tủy sống có kèm theo các tổn thương các tạng khác như chấn thương sọ não, chấn thương bụng kín, chấn thương ngực hoặc kết hợp với các tổn thương xương dài⁽¹⁾. Chúng tôi ghi nhận 2 trường hợp có tổn thương phối hợp (chấn thương ngực và chấn thương sọ não), nên đây cũng là vấn đề cần lưu ý trong sơ cứu và thăm khám ban đầu chấn thương cột sống – tủy sống.
- XQ quy ước và CTscan: có vai trò rất quan trọng trong đánh giá mức độ tổn thương cột sống ^(1,2,4,6,7,8,9). Dựa trên hình ảnh học: XQ và CTscan và các triệu chứng lâm sàng cho thấy các tổn thương chủ yếu là vỡ nhiều mảnh gây chèn ép là chủ yếu. Chính chèn ép tủy gây nên biểu hiện liệt không hoàn toàn và hoàn toàn dưới mức tổn thương. Đây cũng chính là chỉ định mổ chủ yếu của chúng tôi. Và kết quả sớm cho thấy chỉ định mổ là hoàn toàn hợp lý. Qua đó cho thấy giải phóng chèn ép tủy, nắn chỉnh tốt các di lệch và cố định cột sống sẽ giúp bệnh nhân phục hồi các thương tổn thần kinh. Các nghiên cứu của các tác giả khác cũng cho kết quả tương tự ^(1,2,5,6,8,9).
- Bên cạnh đó, chúng tôi còn chỉ định phẫu thuật cho 4 bệnh nhân bị tổn thương tủy hoàn toàn (Frankel A). Sau mổ 6 tháng, bệnh nhân phục hồi được chức năng cảm giác

và tiêu tự chủ. Mặc dù chưa đi lại được nhưng việc cố định cột sống đã giúp bệnh nhân ngồi dậy sớm, tránh những biến chứng do nằm lâu và tạo điều kiện thuận lợi cho việc chăm sóc.

- Một trường hợp phải mổ hai lần vì bệnh nhân gãy trật đốt sống L3-L4 và vỡ đôi L3. Phẫu thuật lần 1, chúng tôi sử dụng nẹp Steffee, loại nẹp 2,5 lỗ - chiều dài nẹp ngắn nên làm cứng khớp không đủ vững. Đây là mặt hạn chế của nẹp Steffee. Phẫu thuật lần 2, chúng tôi thay thế nẹp Steffee bằng nẹp chỉnh hình (AO) đủ dài mới có thể làm cứng khớp nhiều tầng (L2 – L5). Tuy nhiên khả năng nắn chỉnh của nẹp chỉnh hình không cao vì khoảng cách giữa các lỗ trên nẹp cố định nên khó tương thích với chiều cao thân sống.
- Thời điểm phẫu thuật: theo nhiều tác giả thời điểm phẫu thuật tốt nhất là sau chấn thương 48 -72 giờ vì sẽ có thời gian để tổn thương ổn định giảm bớt phù nề, bớt chảy máu ⁽¹⁾. Trong nghiên cứu của chúng tôi, thời điểm phẫu thuật sau chấn thương, trung bình: 6 ngày, ngắn nhất: 1 ngày, dài nhất: 21 ngày cũng phù hợp với các tác giả trong nước. Chúng tôi có một trường hợp phẫu thuật sau 21 ngày là do bệnh nhân có chấn thương ngực kín, gãy xương sườn gây tràn máu màng phổi và được điều trị ổn định tràn máu màng phổi trước khi phẫu thuật làm vững cột sống. Theo Vũ Hùng Liên thời điểm phẫu thuật sớm nhất là 3 ngày và muộn nhất là 2 năm ⁽³⁾. Theo Nguyễn Phong, thời gian trung bình từ khi nhập viện đến phẫu thuật là 3,1 ngày vì tác giả cho rằng mổ sớm để nắn, giải ép sớm – tạo điều kiện cho sự phục hồi các thương tổn thần kinh – bất động vững chắc để tạo thuận lợi cho công tác điều dưỡng và chống loét ⁽²⁾.
- Mặc dù chúng tôi đã phẫu thuật loại chấn thương cột sống này từ nhiều năm qua theo phương pháp Roy Camile với loại nẹp vis tự chế từ nẹp vis chỉnh hình. Từ năm 2007, chúng tôi chọn phương pháp mổ đi vào lối sau và sử dụng nẹp vis Steffee. Bộ dụng cụ này tuy là đắt tiền hơn nhưng có nhiều ưu điểm và giá cũng chấp nhận được. Đa phần những bệnh nhân bị loại chấn thương này là người khó khăn về kinh tế, trong 10 trường hợp bệnh nhân của chúng tôi đều là những người nghèo.

IV. KẾT LUẬN:

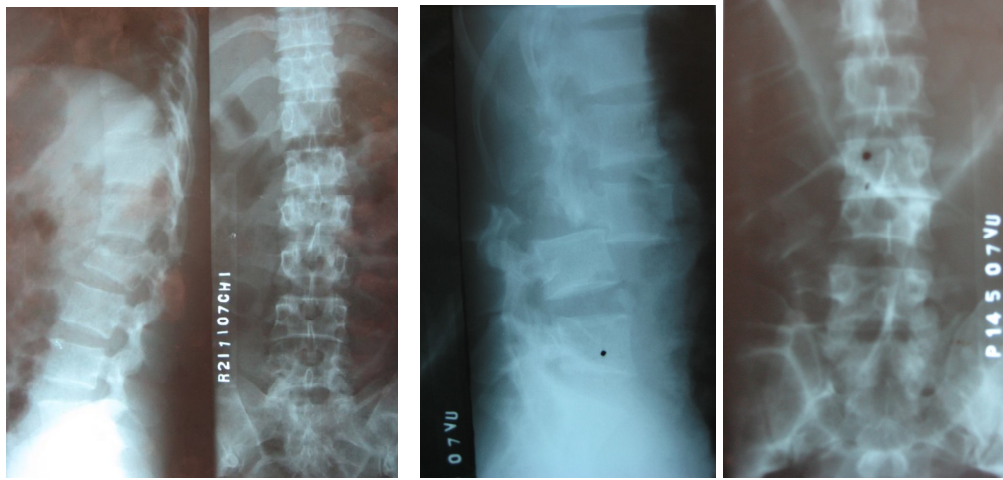
Chấn thương cột sống lưng - thắt lưng là loại tổn thương thường gặp, để lại hậu quả nặng nề. Chúng tôi áp dụng phương pháp phẫu thuật cắt bản sống giải áp và làm cứng khớp bằng nẹp vis Steffee. Qua theo dõi, đánh giá kết quả ban đầu của 10 bệnh nhân đã được

phẫu thuật cho thấy đây là một phương pháp điều trị ít tổn kém, kỹ thuật mổ không phức tạp, ít biến chứng, mang lại hiệu quả điều trị cao.

TÀI LIỆU THAM KHẢO:

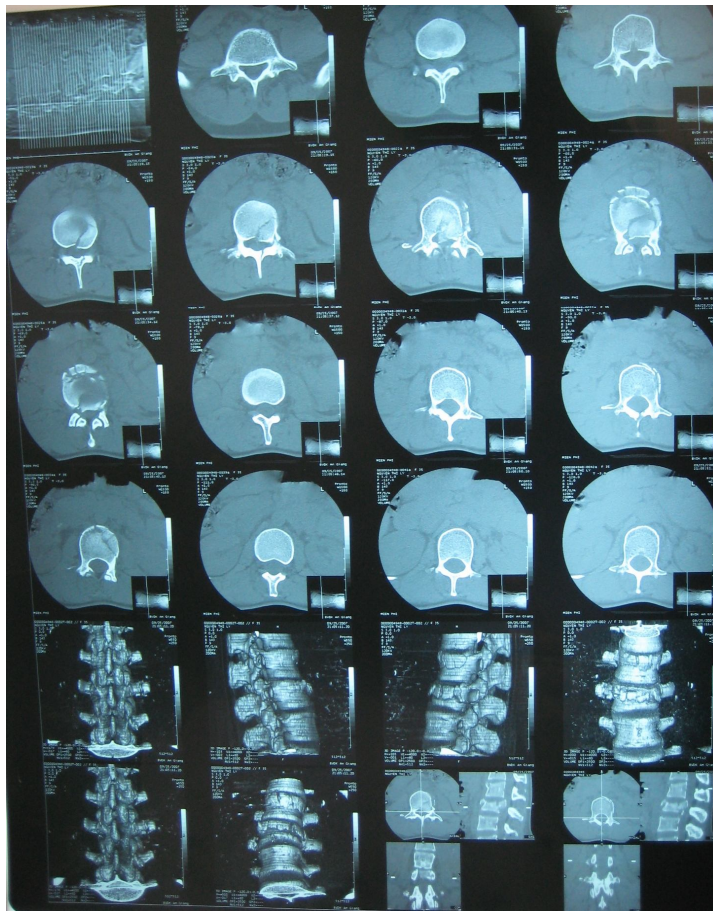
1. Vũ Hùng Liên (2006). Chấn thương cột sống – tủy sống và những vấn đề cơ bản. Nxb Y học.
2. Nguyễn Phong (1999). Điều trị gãy cột sống lưng – thắt lưng bằng phương pháp nẹp vít cuống cung. Luận văn thạc sĩ y học. Đại học Y Dược thành phố Hồ Chí Minh.
3. Vũ Hùng Liên (2007). Điều trị gãy cột sống ngực – lưng bằng nẹp vít qua cuống sống tại bệnh viện 103. Báo cáo hội nghị ngoại khoa thần kinh toàn quốc lần VIII – Đà Nẵng 2007.
4. Hà Kim Trung (2005). Chấn thương cột sống lưng – thắt lưng có tổn thương thần kinh. Cấp cứu ngoại khoa thần kinh. Nhà xuất bản Y học.
5. Lê Nghiêm Bảo (2004). Điều trị phẫu thuật cột sống lưng – thắt lưng đi lồi sau bằng dụng cụ nẹp và thanh vis cuống cung tại bệnh viện Đa Khoa Đà Nẵng. Báo cáo hội nghị tổng kết 10 năm chấn thương thần kinh. Hội phẫu thuật thần kinh Việt Nam. Thành phố Hồ Chí Minh, 2004.
6. Trịnh Đình Lợi (2004). Áp dụng điều trị phẫu thuật chấn thương cột sống lưng – thắt lưng bằng dụng cụ Steffee tại Bệnh Viện Chợ Rẫy năm 2003. Báo cáo hội nghị tổng kết 10 năm chấn thương thần kinh. Hội phẫu thuật thần kinh Việt Nam. Thành phố Hồ Chí Minh, 2004.
7. Nguyễn Văn Thạch (2004). Nhận xét bước đầu kết quả điều trị phẫu thuật cấp cứu cố định cột sống ngực – thắt lưng qua đường sau tại bệnh viện Việt Đức 8/2003 – 2/2004. Hội nghị thường niên năm 2004. Hội cột sống Thành Phố Hồ Chí Minh.
8. Robert G. Watkins, M.D. Surgery for spinal cord injuries. Principles and Techniques in Spine Surgery. 1993. Raven Press, Ltd. New York.
9. Youmans (2004). Diagnosis and Management of Thoracolumbar and Lumbar Spine Injuries. Chapter 320. Neurological Surgery. Fifth Edition. Elsevier.

HÌNH ẢNH MINH HỌA

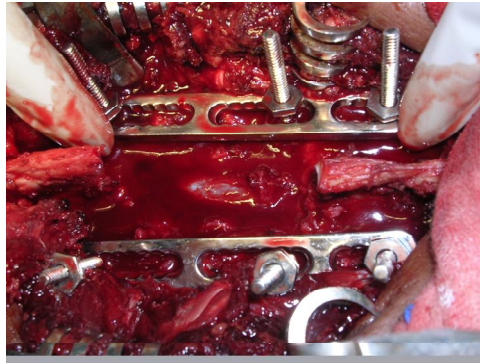


Gãy lún L₂

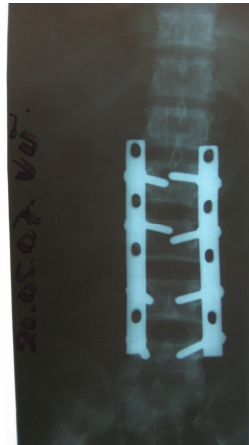
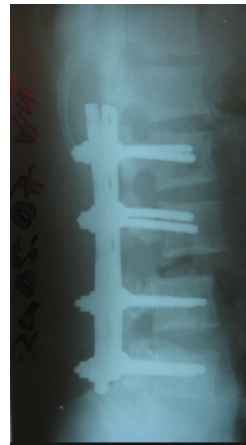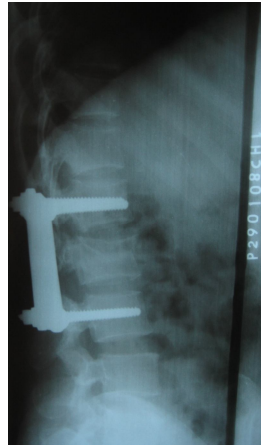
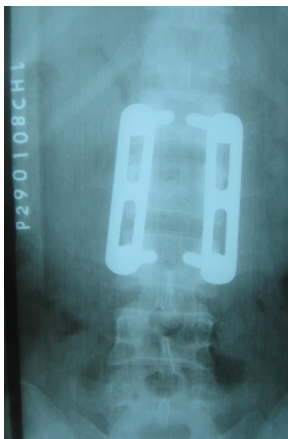
gãy trật L₃ – L₄



Ctscan BN C. : vỡ nhiều mảnh L₂, có mảnh rời chèn ép tủy



Bắt nẹp vis Steffee



XQ kiểm tra sau mổ


Nẹp AO, vis Steffee



BN L. sau mổ 3 tháng



BN V. sau mổ 3 tháng



Nẹp vis Steffee, nẹp AO



Bộ dụng cụ Steffee (BVĐKAG)